

Complejo CARNEY

GUERRERO-FERNANDEZ, J.
Hospital Infantil La Paz (Madrid).

Fecha de publicación: agosto 2013

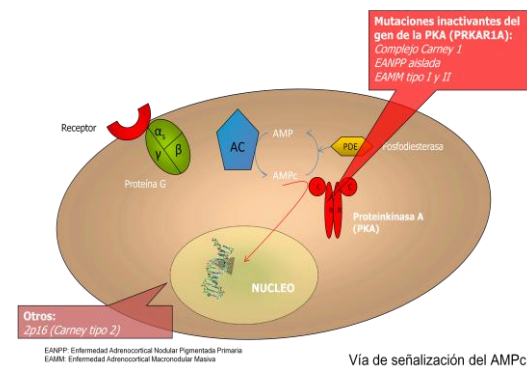
INTRODUCCIÓN

El Complejo de Carney (CC) representa un grupo dentro de las neoplasias endocrinas múltiples descrito en 1985 como el complejo "mixomas, manchas pigmentadas e hiperactividad endocrina". Sigue una herencia autosómica dominante e implica la aparición de tumores endocrinos (corteza adrenal, hipófisis, tiroides y testículo) y muchos otros no endocrinos: cardiacos, nerviosos, cutáneos, de mama u óseos. Aunque se considera una entidad rara, su prevalencia es difícil de establecer y posiblemente esté infraestimada.

Este fallo en el código de la variante 1-alfa de la subunidad reguladora (PRKAR1A) es la responsable del CC tipo 1; en su mayor parte implican haploinsuficiencia (codon stop prematuro-> ausencia de proteína por NMD "nonsense mediated mRNA decay"), mientras que una pequeña proporción (<20%) determinan una alteración estructural/funcional de la proteína (Horvath et al., 2010).

ETIOPATOGENIA

La mutación germinal en heterocigosis (herencia autosómica dominante) del gen PRKAR1A (MIM# 1888830; 17q24.2) es la responsable del 45-73% de los CC, con una penetrancia del 95% a los 50 años de edad. Dicho gen tiene de 11 exones y codifica la subunidad 1-alfa reguladora de la protein kinasa A (PKA). Dicha enzima consta de 4 subunidades (2 catalíticas y 2 regulatorias) y su activación, en condiciones normales, depende de una elevación del AMPc intracelular (véase figura) al permitir la disociación de las subunidades catalíticas y la puesta en marcha, mediante fosforilación, de una cascada que acaba en la transcripción de factores de crecimiento y diferenciación celular.



Se ha descrito una segunda forma de CC (tipo 2) que responde a alteraciones somáticas de la región 2p16. Aún se desconoce el gen implicado de dicha región aunque se sugiere podría tratarse de un oncogen.

CLÍNICA

La variabilidad clínica es muy amplia entre pacientes, si bien, ésta suele ser menor dentro de una misma familia e incluso, en algunas, exhibir

Tabla 1. Lesiones descritas en el CC.		
Órgano o sistema	Tipo de lesión	Frecuencia
Piel/mucosas	Lentiginosis (labios, conjuntiva y mucosa de pene y vagina)	70%
	Otros nevus o lesiones cutáneo/mucosas (incluye mixoma)	50%
Corazón	Mixoma cardiaco	32%
Tumor endocrino	Enfermedad adrenocortical nodular pigmentada primaria	60%
	Acromegalia (adenoma productor de GH)	12%
	Nódulos tiroideos (benigno o maligno)	25%
Tumores gonadales	Tumor testicular (calcificante de Sertoli)	41%
	Quistes ováricos	14%
Cresta neural	Schwannoma	5%
Mama	Adenoma ductal mamario (mixomatosis)	20%
Hueso	Osteocondromixoma	<10%

un solo tipo de tumor (mixomas cardiacos aislados o enfermedad adrenocortical pigmentada primaria aislada). La tabla 1 muestra la frecuencia de cada una de las lesiones descritas en el CC (Bertherat et al., 2009).

Otras lesiones se han sugerido que posiblemente formen parte del CC aunque este hecho no es seguro y, por tanto, no pueden utilizarse para su diagnóstico (tabla 2) (Vezzosi, Vignaux, Dupin, & Bertherat, 2010).

Tabla 2. Lesiones sugestivas y posiblemente asociadas a CC (no sirven como criterio diagnóstico)

- Abundantes pecas (sin pigmentación oscura o distribución típica de los lentigos del CC)
- Nevus azul tipo común
- Manchas café con leche u otras marcas de nacimiento
- Elevación de IGF-1, sobrecarga oral de glucosa patológica o respuesta paradójica de la GH al test de TRH en ausencia de acromegalia.
- Cardiomiopatía
- Sinus pilonidal
- Historia familiar de síndrome de Cushing, acromegalia o muerte súbita
- Lesiones cutáneas múltiples o lipomas
- Poliposis colónica
- Hiperprolactinemia

- Nódulo tiroideo benigno y solitario en persona joven o múltiples en pacientes mayores
- Historia familiar de carcinoma, en particular, de tiroides, colon, páncreas y ovario; otros tumores múltiples, benignos o malignos.

DIAGNOSTICO

La sospecha clínica de Complejo Carney (CC) debe estar presente ante la presencia de una de las lesiones sugestivas de las tablas 2 y 3; su confirmación diagnóstica exige el cumplimiento de dos ó más de los siguientes criterios clínicos, o bien, 1 criterio clínico + 1 suplementario (tabla 3) (Sandrini & Stratakis, 2003):

PASOS en el diagnóstico:

1º El estudio molecular debe hacerse en el caso índice (paciente o un familiar que cumpla criterios clínicos) en busca de mutaciones germinales inactivantes del gen PRKAR1A, presente en el 45-73% (\approx 62%) de los CC. Debe conocerse que, aunque la mayor parte de los casos responden a mutaciones puntuales, se han descrito pacientes con grandes deleciones, circunstancia que debe motivar una ampliación del análisis molecular en busca de éstas cuando no se detecten mutaciones puntuales a nivel exónico ni intrónico. La tasa de mutaciones de novo es del 20% (Horvath et al., 2010; Vezzosi et al., 2010).

Tabla 3. Criterios diagnósticos de Complejo Carney.

2 o más criterios clínicos (con confirmación histológica para los marcados con *):

1. Lentigos con distribución típica (labios, conjuntiva y canto externo o interno, vagina y mucosa peneana)
2. Mixomas (cutáneos y/o mucosos)*
3. Mixoma cardíaco*
4. Mixomatosis de mama* o imagen en resonancia magnética sugerente de este diagnóstico
5. Adenoma ductal de mama*
6. Enfermedad adrenocortical nodular pigmentada primaria* o respuesta paradójica de CLU a test de Liddle
7. Acromegalia por adenoma productor de GH*
8. Tumor de células gigante de Sertoli calcificantes* o imagen característica de calcificaciones testiculares en ecografía.
9. Carcinoma tiroideo* o Nódulos hipoecoicos múltiples en persona joven
10. Schwannoma psamomatoso melanótico*
11. Nevus azules tipo epiteliode*
12. Osteocondromixoma*

1 criterio anterior y 1 suplementario de los siguientes:

1. Familiar de primer grado afecto de CC según estos mismos criterios
2. Mutación germinal inactivante de gen PRKAR1A

2º Confirmada la mutación inactivante en PRKAR1A, debe proponerse un estudio de todos los familiares de primer grado y deberá hacerse una búsqueda en la base de datos de la mutación PRKAR1A del National Institute of Child Health and Human Development que permita establecer patogenicidad y grado de correlación genotipo-fenotipo (Horvath et al., 2010):

<http://prkar1a.nichd.nih.gov>

Debe saberse que esta correlación genotipo-fenotipo no es buena en muchos casos, incluso dentro de una misma familia, y que, probablemente, mutaciones a otros niveles (v.g. PDE11A, ver figura) influyan en un fenotipo concreto de una misma familia en comparación con otras que presentan la misma mutación (Anselmo et al., 2012; Libe et al., 2011). Por último, aunque el PRKAR1A es un gen con pocos polimorfismos, éstos deben tenerse en cuenta a la hora de establecer el diagnóstico de CC en casos clínicamente dudosos (Horvath et al., 2010).

3º La ausencia de confirmación genética (≈38%) no excluye el diagnóstico si se cumplen los criterios clínicos de CC (tabla 3) por lo que el proceder en cuanto a seguimiento será el mismo. Por otro lado, la presencia de enfermedad adrenocortical nodular pigmentada primaria aislada obliga a descartar, además del PRKAR1A, otros como el PDE11A y el PDE8B.

SEGUIMIENTO y TRATAMIENTO

Debe realizarse un estudio inicial de todas las posibles complicaciones posibles y un seguimiento posterior de las que puedan ir apareciendo o estén ya presentes. Este estudio inicial y seguimiento ulterior debe ser el mismo en todos los pacientes pero deben ser más frecuentes para aquellas posibles complicaciones descritas como más habituales para la mutación encontrada (<http://prkar1a.nichd.nih.gov>). No existe consenso al respecto pero se propone lo siguiente:

Estudio inicial:

- Exploración física: pesar, tallar y medir velocidad de crecimiento, estadio puberal, buscar estigmas de Cushing y palpar tiroides, mamas y testículos; tomar tensión

arterial. Búsqueda de lesiones cutáneas compatibles (tabla 2 y 3).

- Estudio hormonal básico: prolactina, función tiroidea con tiroglobulina, ACTH, cortisol basal, CLU24, IGF-1 e IGF-BP3; otros según hallazgos clínicos.
- Ecografía abdominal en busca de masas (ovarios, riñones, suprarrenales, páncreas e hígado).
- Ecografía tiroidea
- Ecografía testicular/ovárica
- Ecocardiografía
- Serie ósea
- Si se palpa masa mamaria: ecografía mamaria
- Si se sospecha síndrome de Cushing: TAC suprarrenal y test largo de dexametasona (test de Liddle)
- Valorar TAC suprarrenal

Seguimiento:

- Exploración física anual durante la infancia
- Estudio hormonal anual: prolactina. BIANUAL de ACTH y cortisol libre urinario de 24 horas. Si sospecha de Cushing y el estudio hormonal es dudoso, test de supresión largo de dexametasona (Liddle).
- Ecografía testicular/ovárica y ecocardiografía anuales. Ecocardiografía semestral si se detecta mixoma cardíaco.
- Ecografías abdominal (renal / suprarrenal y páncreas) y tiroidea bianuales (o anuales si mutación de riesgo o familiares con dichas complicaciones); anuales a partir de la pubertad.
- Seminograma a partir de los 18 años de edad, sobre todo si se detectan calcificaciones en ecografía.
- Si clínica o exploración sugestivas: Rx ósea, ecografía mamaria.

BIBLIOGRAFÍA

1. Anselmo, J., Medeiros, S., Carneiro, V., Greene, E., Levy, I., Nesterova, M., Lyssikatos, C., et al. (2012). A large family with Carney complex caused by the S147G PRKAR1A mutation shows a unique spectrum of disease including adrenocortical cancer. *J Clin Endocrinol Metab*, 97(2), 351–359. doi:10.1210/jc.2011-2244 [pii] 10.1210/jc.2011-2244
2. Bertherat, J., Horvath, A., Groussin, L., Grabar, S., Boikos, S., Cazabat, L., Libe, R., et al. (2009). Mutations in regulatory subunit type 1A of cyclic adenosine 5'-monophosphate-dependent protein kinase (PRKAR1A): phenotype analysis in 353 patients and 80 different genotypes. *J Clin Endocrinol Metab*, 94(6), 2085–2091. doi:10.1210/jc.2008-2333 [pii] 10.1210/jc.2008-2333
3. Horvath, A., Bertherat, J., Groussin, L., Guillaud-Bataille, M., Tsang, K., Cazabat, L., Libe, R., et al. (2010). Mutations and polymorphisms in the gene encoding regulatory subunit type 1-alpha of protein kinase A (PRKAR1A): an update. *Hum Mutat*, 31(4), 369–379. doi:10.1002/humu.21178
4. Libe, R., Horvath, A., Vezzosi, D., Fratticci, A., Coste, J., Perlemoine, K., Ragazzon, B., et al. (2011). Frequent phosphodiesterase 11A gene (PDE11A) defects in patients with Carney complex (CNC) caused by PRKAR1A mutations: PDE11A may contribute to adrenal and testicular tumors in CNC as a modifier of the phenotype. *J Clin Endocrinol Metab*, 96(1), E208–14. doi:10.1210/jc.2010-1704 [pii] 10.1210/jc.2010-1704
5. Sandrini, F., & Stratakis, C. (2003). Clinical and molecular genetics of Carney complex. *Molecular Genetics and Metabolism*, 78(2), 83–92. doi:10.1016/S1096-7192(03)00006-4
6. Vezzosi, D., Vignaux, O., Dupin, N., & Bertherat, J. (2010). Carney complex: Clinical and genetic 2010 update. *Ann Endocrinol (Paris)*, 71(6), 486–493. doi:10.1016/j.ando.2010.08.002